



# Traumatologie in der Praxis: Mit gezielter Diagnostik zur korrekten Diagnose

Teil 1: Fokus Schulterverletzungen

**Fortbildung Institut für Hausarztmedizin**

Zürich, 6.7.2023

Philipp Tuor

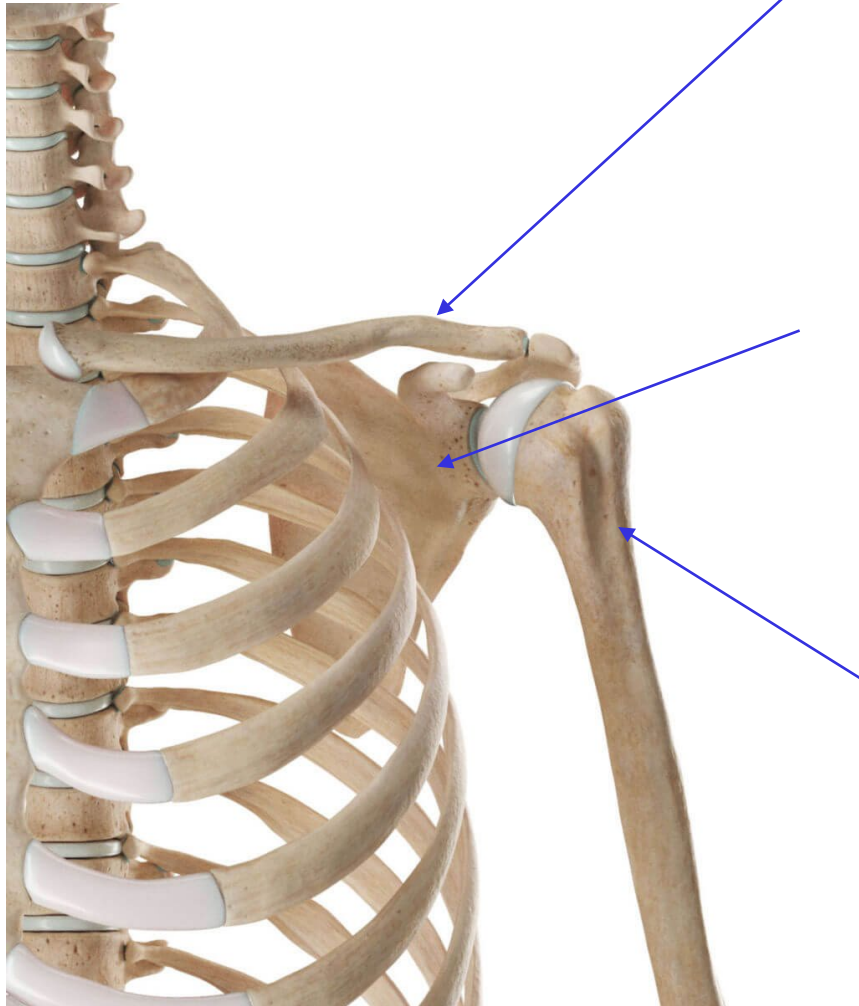
# Agenda

1. Anatomie des Schultergürtels
2. Luxationen/Ligamentäre Verletzungen/Instabilitäten
3. Sehnenverletzungen
4. Fragen

# 1 Anatomie des Schultergürtels

# Anatomie

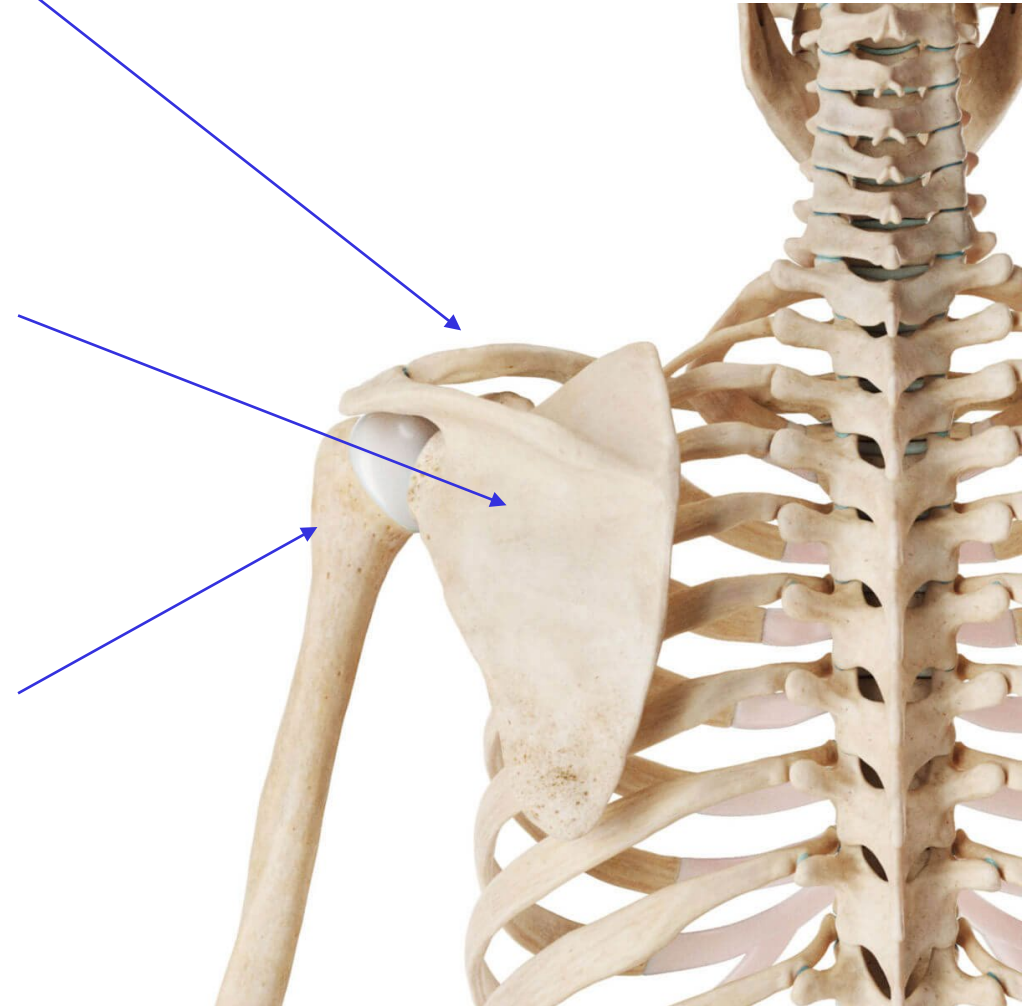
## Knochen



Clavicula

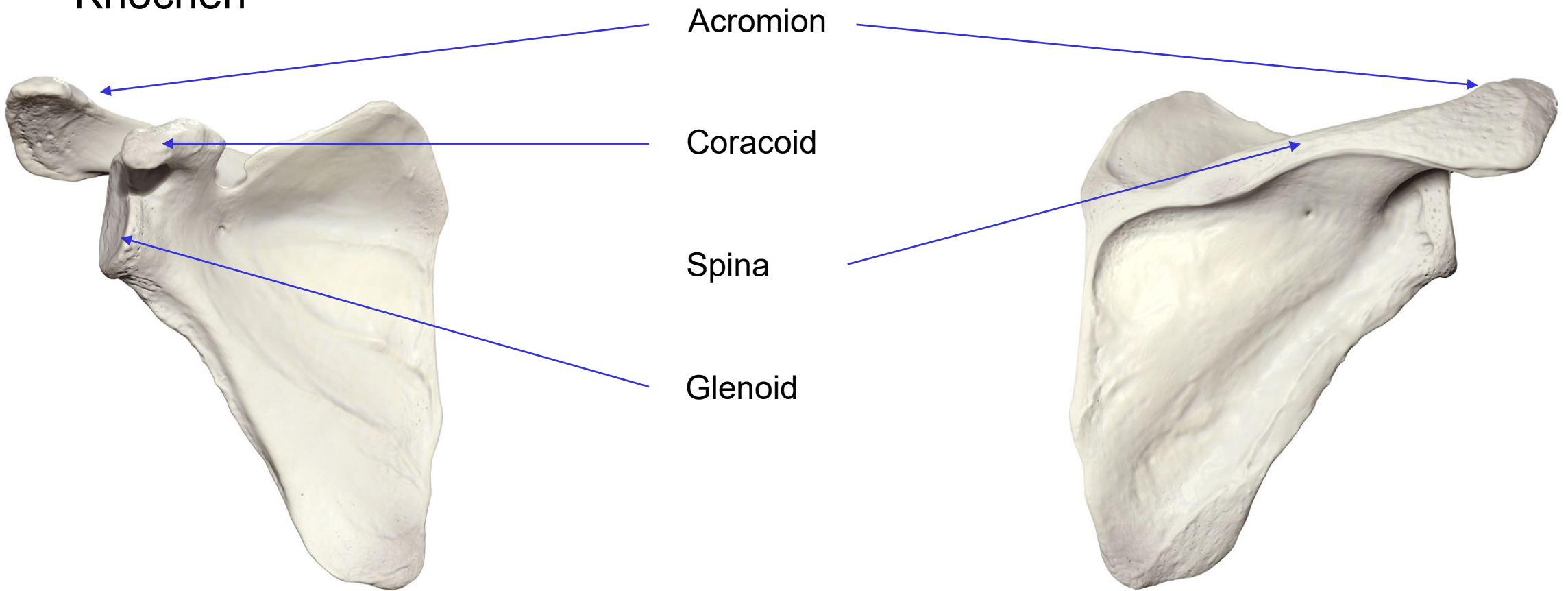
Scapula

Humerus



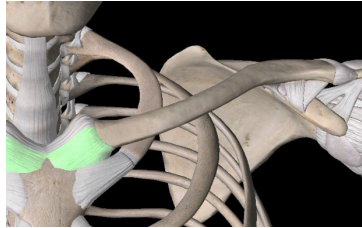
# Anatomie

## Knochen



# Anatomie

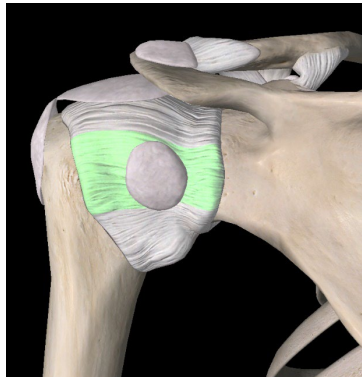
## Gelenke.....Wieviele?



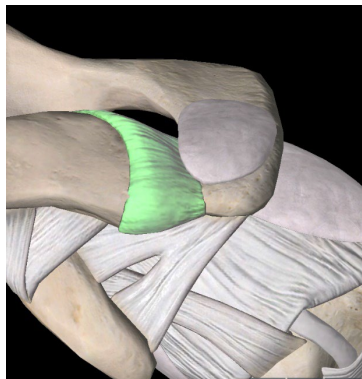
SC-Gelenk

Spezialfall!!!

Articulatio scapulothoracalis



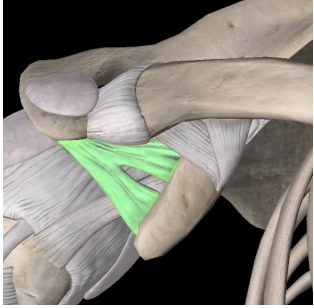
Glenohumeral-Gelenk



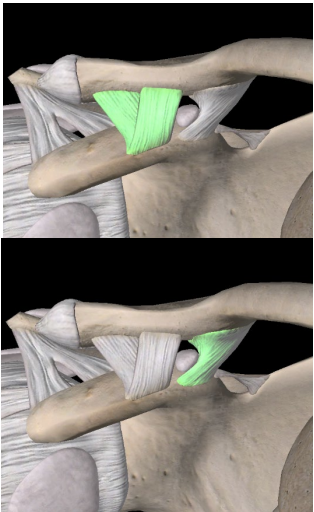
AC-Gelenk

# Anatomie

## Ligamente



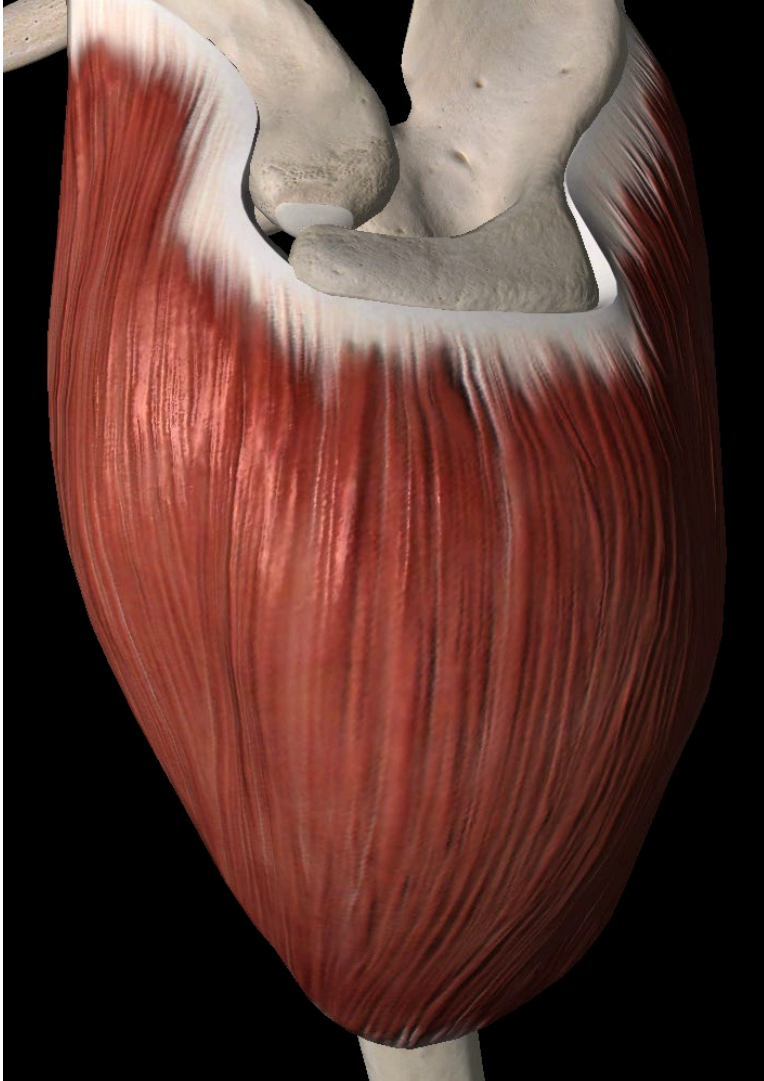CA-Ligament



CC-Ligamente  
- Lig. Trapezoideum (oben)  
- Lig. Conoideum (unten)

# Anatomie

## Muskeln



### **M. Deltoideus**

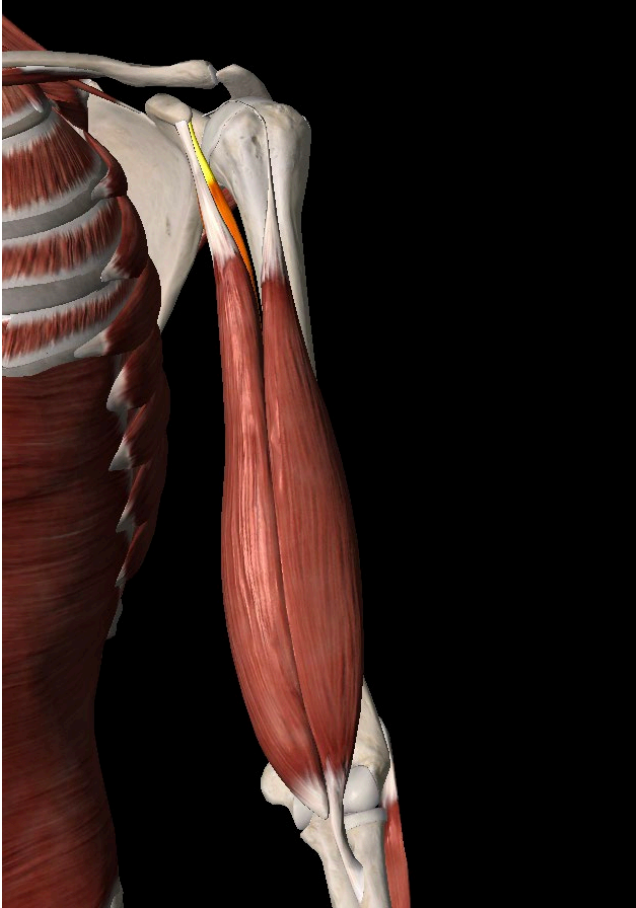Funktion: Abduktion

Innervation: N. Axillaris



# Anatomie

## Muskeln



### **M. Biceps Brachii**

Funktion: Supination Unterarm/Flexion Ellbogen

Innervation: N. Musculocutaneus

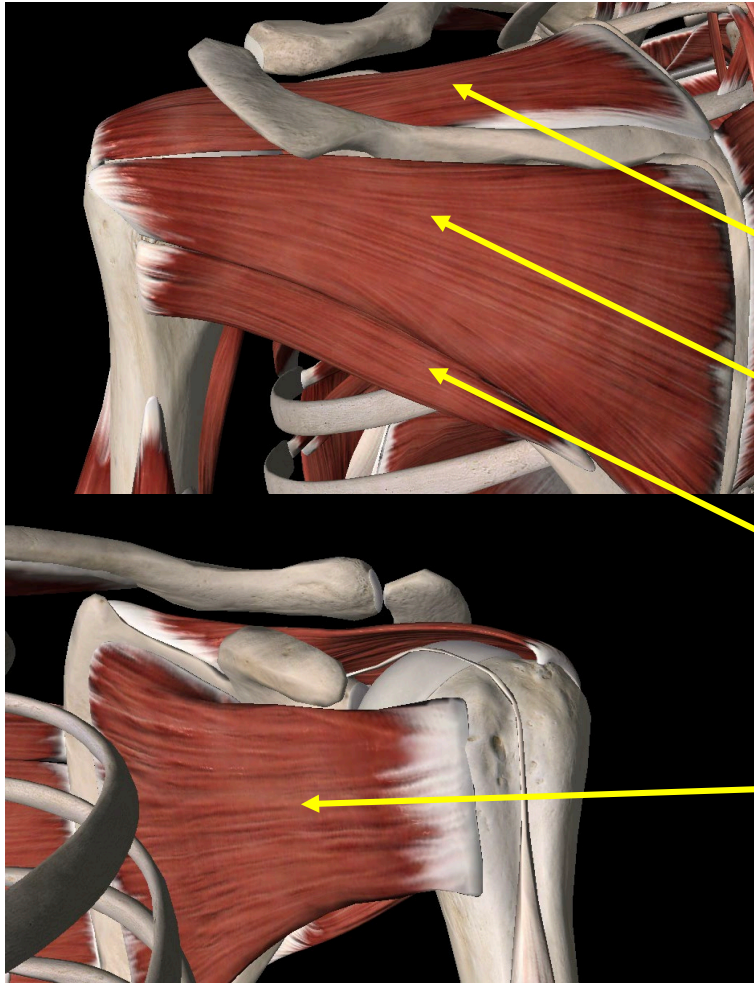
### **M. Coracobrachialis**

Funktion: Adduktion/Flexion Oberarm

Innervation: N. Musculocutaneus

# Anatomie

## Muskeln



### Rotatorenmanschette

Innervation: Nn. Axillaris, suprascapularis und subscapularis

**M. Supraspinatus:**

Abduktion

**M. Infraspinatus:**

Aussenrotation

**M. Teres Minor:**

Adduktion/Aussenrotation

**M. Subscapularis:**

Innenrotation

# **2 Luxationen, Ligamentäre Verletzungen und Instabilitäten**

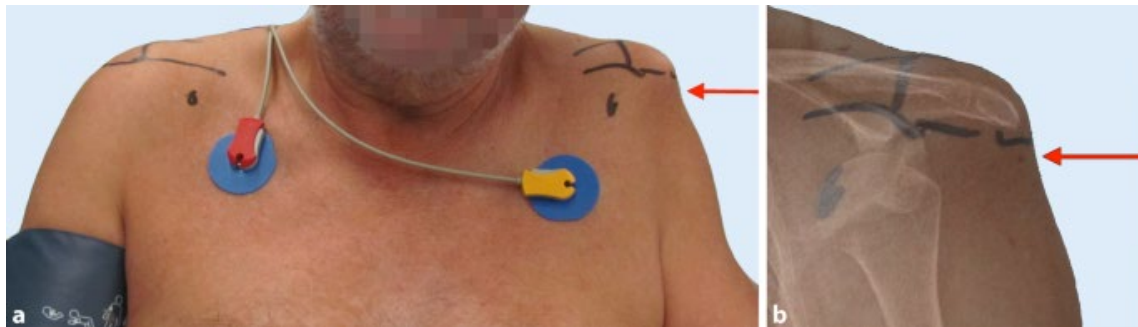
# Vordere Schulterluxation

## Anamnese:

- In der Regel Sturz auf ausgestreckten Arm
- Schmerzhaftes Bewegungseinschränkung Schulter
- Ggf frühere Luxationen

## Untersuch:

- Neurologie und Durchblutung peripher (N./A. Axillaris)
- Inspektion/Palpation

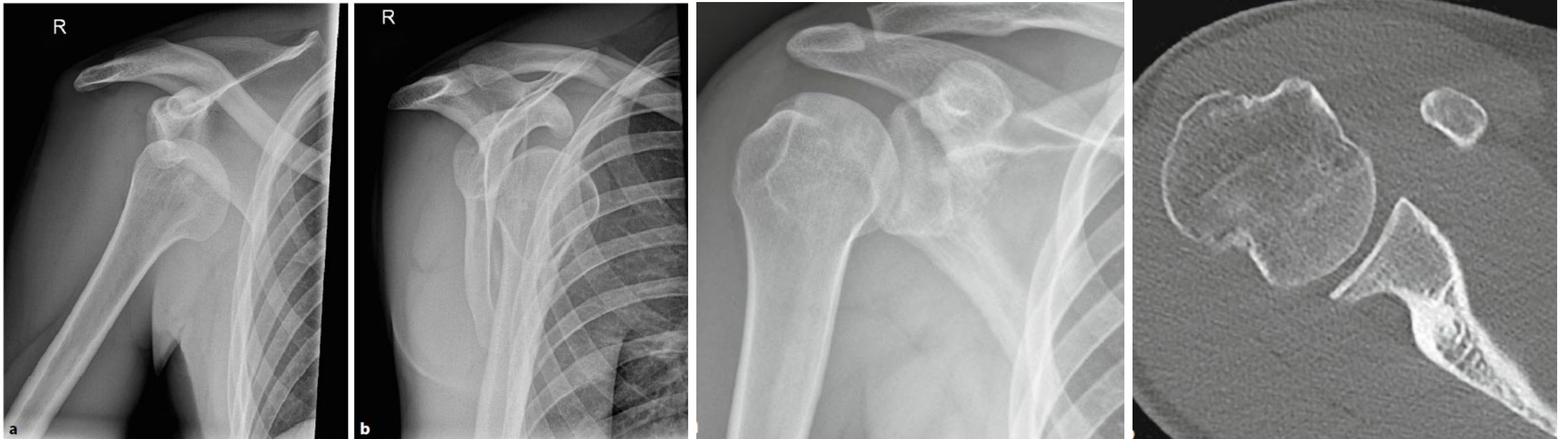


→ Epaulette Zeichen

# Vordere Schulterluxation

## Diagnostik

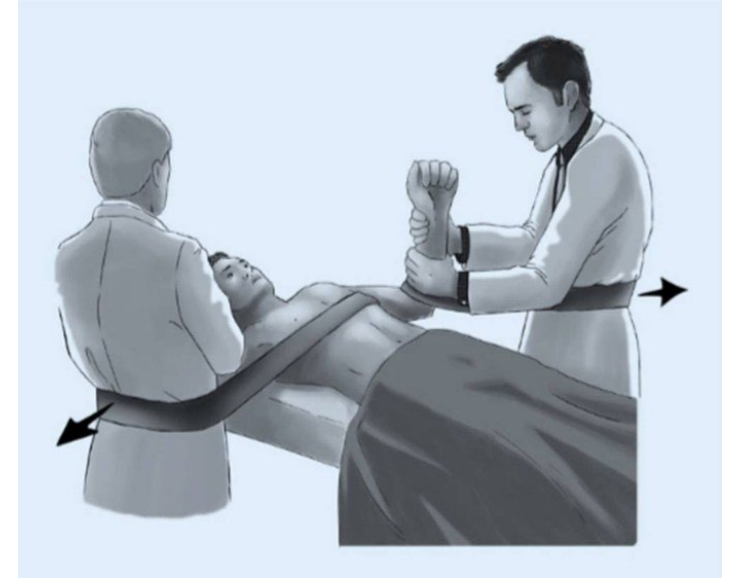
1. Rx Schulter ap/Neer
2. Wiederholung der Rx-Aufnahmen nach Reposition
3. Bei V.a. Fraktur (z.B. ossäre Bankart-Läsion) oder bei grosser Hill-Sachs-Delle  
→ CT



# Vordere Schulterluxation

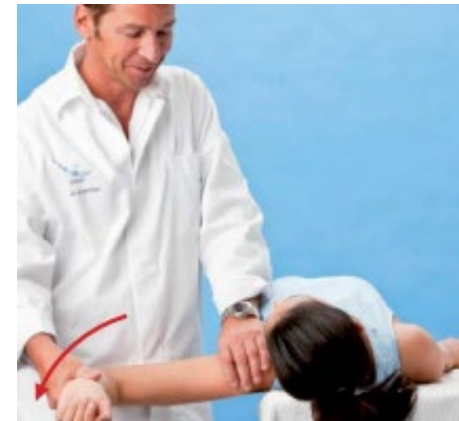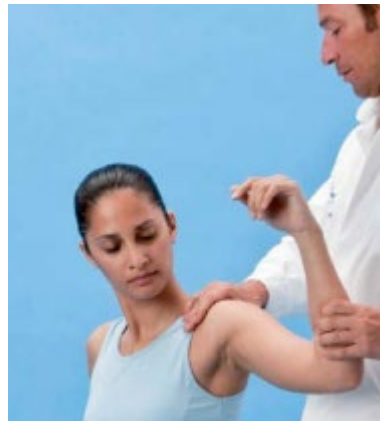## Therapie

- Reposition in Analgosedierung (ev. Kurznaarkose?)
- Ruhigstellung für 1-3 Wochen bei Erstluxation
- Klinische Reevaluation nach 2 Wochen im Hinblick auf Begleitverletzungen insbesondere der RM
- Im Verlauf regelmässige Kontrolle der Schulter bezüglich Stabilität nach Stabilisation durch Physio
- Bei grosser Instabilität oder rezidivierenden Luxationen → OP



## Stabilitätstests

- Apprehension Sign
- Relocation Sign



# AC-Gelenksluxation

## Anamnese

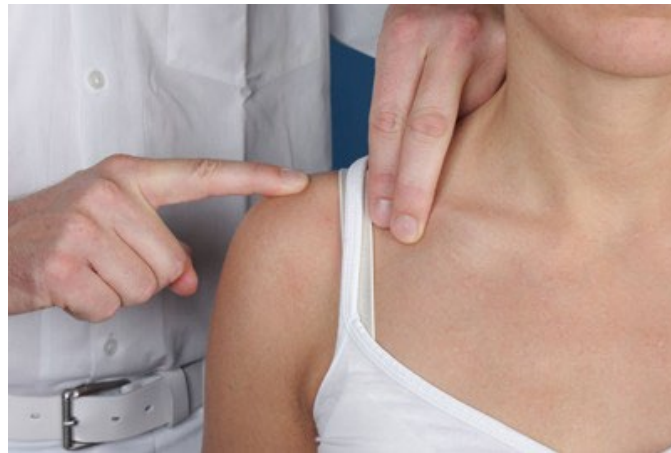
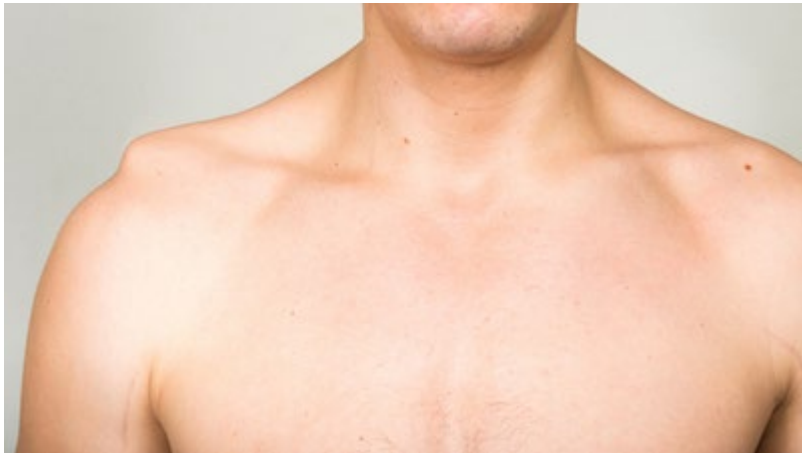
- Sturz auf die posteriosuperiore Schulter, Arm adduziert
- Zweiradsport, Kontaktsport, Alpinsport
- Sportliche Erwachsenen in der 3.-4. Lebensdekade
- Männer : Frauen = 5:1

# AC-Gelenksluxation

## Untersuchung:

1. Inspektion: Asymmetrie, Clavicula-Hochstand lateral → stehend!!
2. Untersuch:
  - DD über dem AC-Gelenk
  - Klaviertastenphänomen
  - Acromioclaviculärer Painful Arc: 120 -180 Grad
  - Horizontaler Painful Arc : Crossbody-adduktion

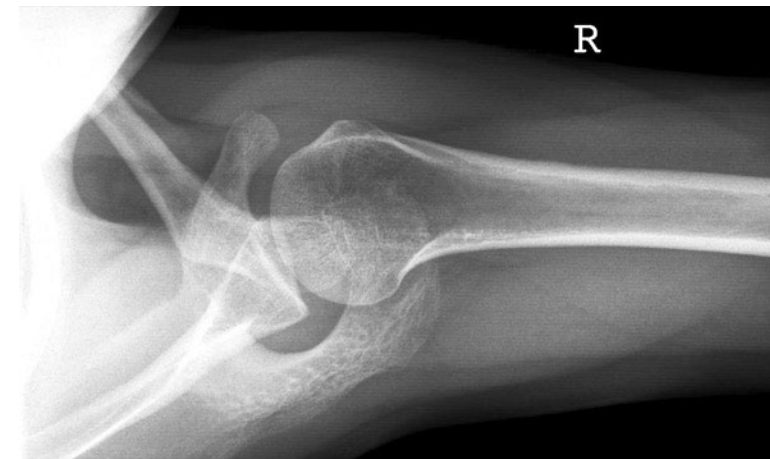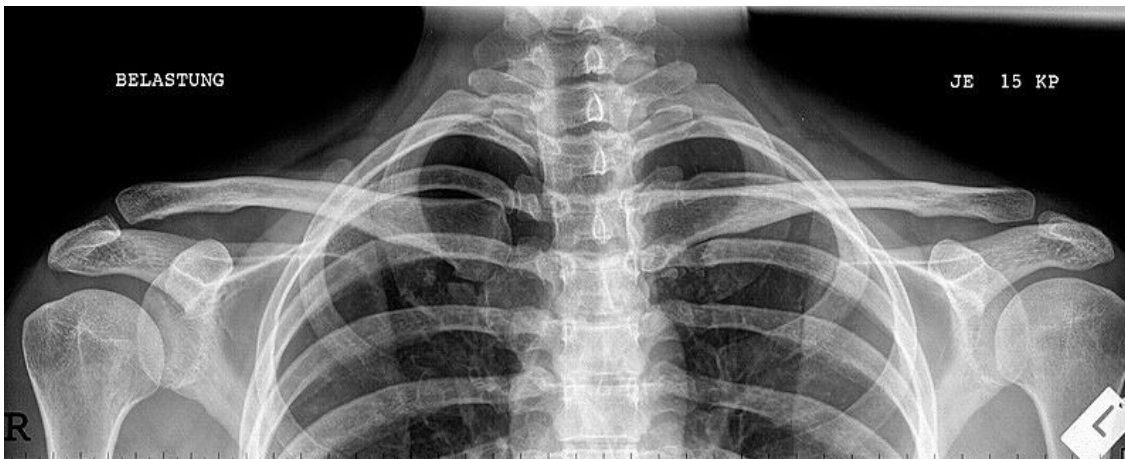




# AC-Gelenksluxation

## Diagnostik:

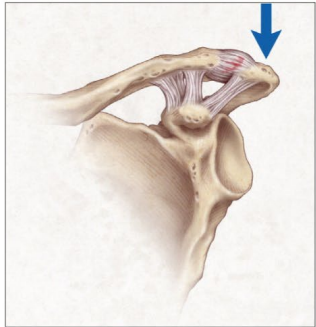
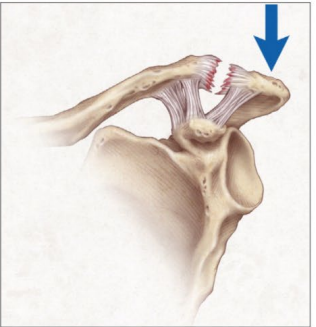
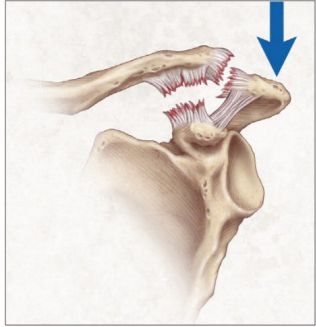
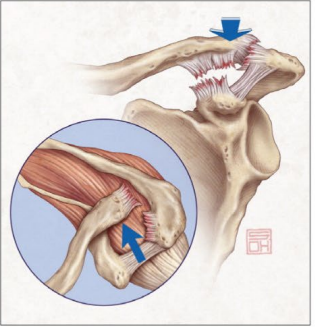
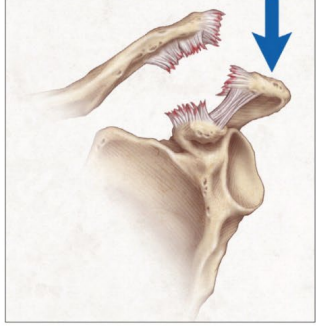
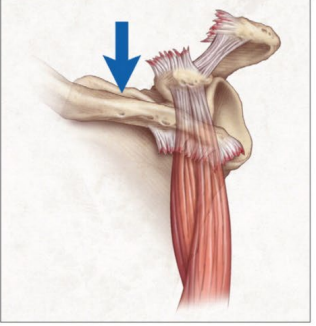
1. Rx Schulter axial und Schulterpanorama ohne Belastung
2. CT ggf. bei Frakturen
3. Ggf MRI im Verlauf bei V.a. Begleitverletzungen (15-23%)



# AC-Gelenksluxation

## Klassifikation:

- Orientierung an CC Abstand
- Spezialfall Typ IV
- Typ III inhomogen → horizontale Instabilität → spinoklavikuläres Impingement/gestörter scapulothorakaler Gleitrythmus
  - III A KEINE horizontale Instabilität
  - IIIB horizontale Instabilität\*

<p><b>Type I</b></p> 	<p><b>Pathology</b> Sprained AC ligaments; normal CC ligaments</p> <p><b>Examination</b> Pain and swelling over the AC joint without a visible deformity</p> <p><b>Radiography</b> Normal</p>	<p><b>Type II</b></p> 	<p><b>Pathology</b> Disruption of the AC ligaments; sprained CC ligaments</p> <p><b>Examination</b> Distal clavicle is unstable to horizontal stress; pain over the CC interspace</p> <p><b>Radiography</b> Widened AC joint and slight elevation of the clavicle (&lt; 25%)</p>
<p><b>Type III</b></p> 	<p><b>Pathology</b> Disruption of the AC and CC ligaments</p> <p><b>Examination</b> Distal clavicle is unstable to horizontal and vertical stress; reducible</p> <p><b>Radiography</b> Moderate elevation of the clavicle (25% to 100%); see Figure 4</p>	<p><b>Type IV</b></p> 	<p><b>Pathology</b> Posterior displacement into or through the trapezius muscle</p> <p><b>Examination</b> Not reducible</p> <p><b>Radiography</b> Axillary view shows posterior displacement</p>
<p><b>Type V</b></p> 	<p><b>Pathology</b> Rupture of the deltoid-trapezoid fascia</p> <p><b>Examination</b> Clavicle palpable subcutaneously; not reducible</p> <p><b>Radiography</b> Distal clavicle is elevated (&gt; 100% to 300%)</p>	<p><b>Type VI</b></p> 	<p><b>Pathology</b> Inferior displacement of the distal clavicle under the conjoint tendon</p> <p><b>Examination</b> Associated with rib fractures and neurovascular injury</p> <p><b>Radiography</b> Clavicle is in a subacromial or subcoracoid position</p>

NOTE: Radiographs showing the injury types are available at <http://radiopaedia.org/articles/acromioclavicular-joint-injury-rockwood-classification>.

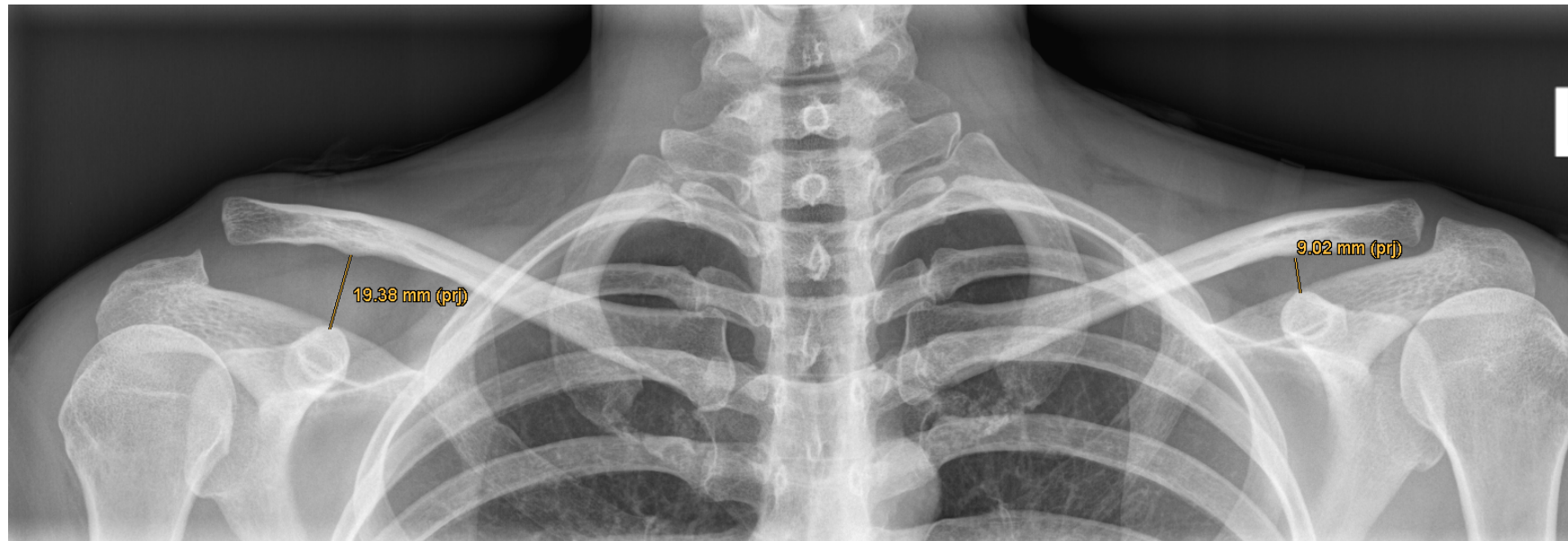ILLUSTRATIONS BY STEVE OH

# AC-Gelenksluxation

## Therapie:

- Rockwood I/II → konservativ
- Rockwood IV-VI → operativ
- Rockwood III → keine eindeutige Evidenz.....

→ Frühe OP besser als verzögerte OP



# **2 Verletzungen der Rotatorenmanchette**

# Verletzungen der Rotatorenmanschette:

## Anamnese:

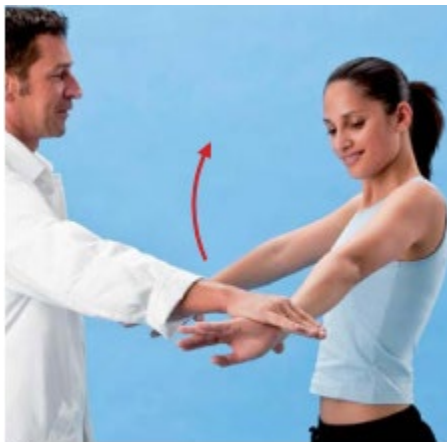- Sturz auf Arm
- Passiv forcierte Aussen-/Innenrotationsbewegung → Festhalteversuch
- Häufig auf Kombination von degenerativen Prozessen, repetitiven Mikrotraumen und Trauma
- Schmerzhaft eingeschränkte Bewegung der Schulter
- Beruf? Überkopfarbeit?

# Verletzungen der Rotatorenmanchette:

## Untersuch:


- Aktives/Passives Bewegungsausmass
- RM-Tests

### Supraspinatus




Jobe-Test

### Infraspinatus



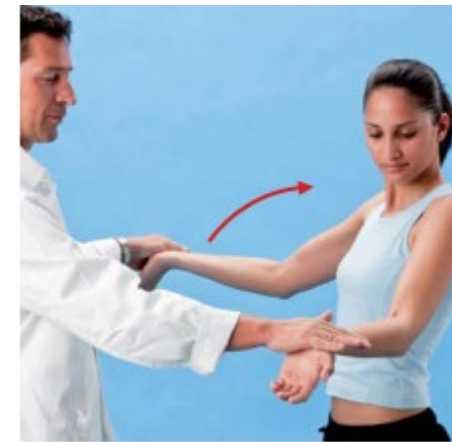Aussenrotation-Test

### Subscapularis



Belly Press-Test

### Biceps



Palm up-Test

# Verletzungen der Rotatorenmanschette:

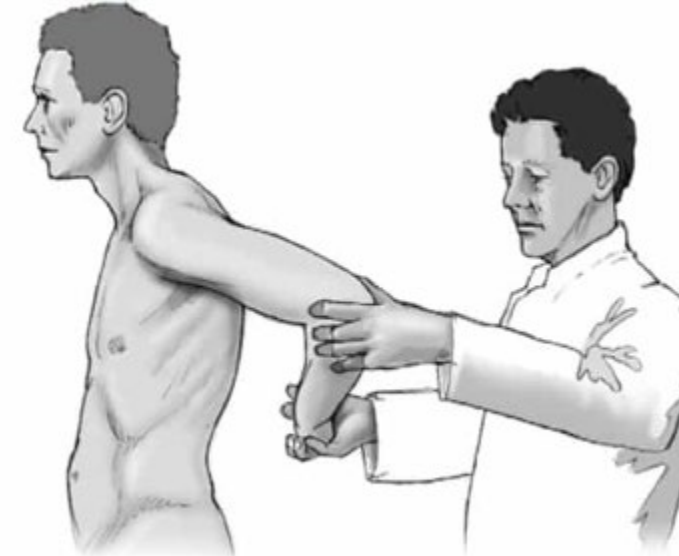
Wichtig zum Ausschluss grösserer Posteriosuperiorer Rupturen:

Aussenrotation-



LAG

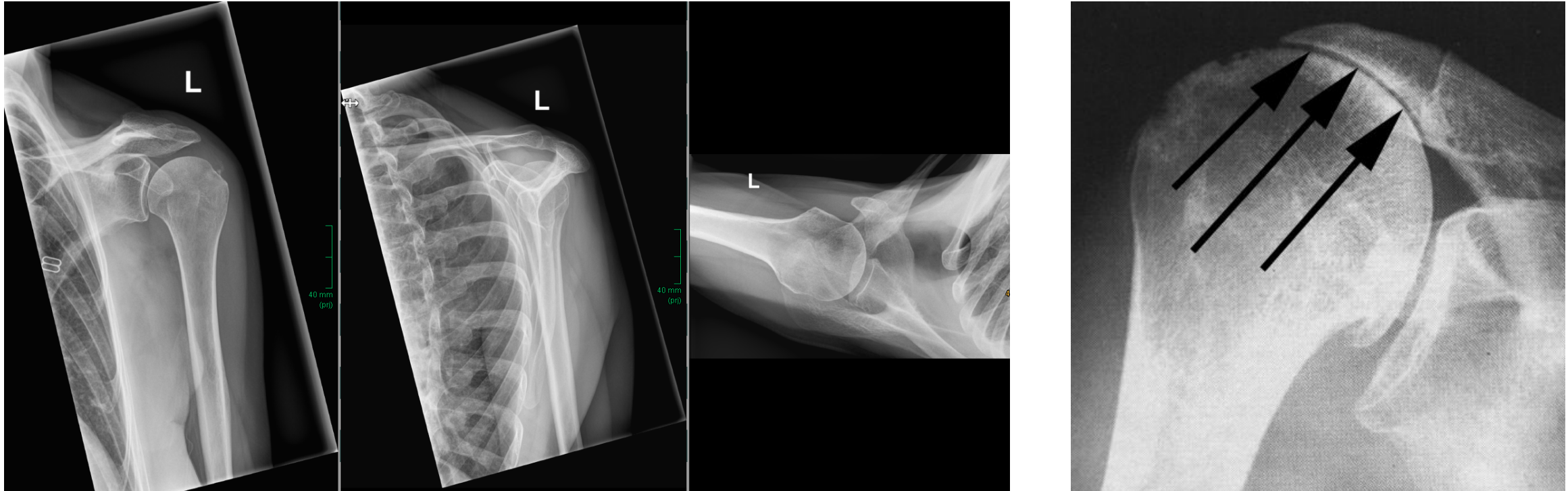Innenrotationslag sein LAG Sign



# Verletzungen der Rotatorenmanschette:

## Diagnostik:

1. Rx Schulter ap/Neer und nach Möglichkeit axial → Fraktur/Arthrose/Cuff-Arthropathie

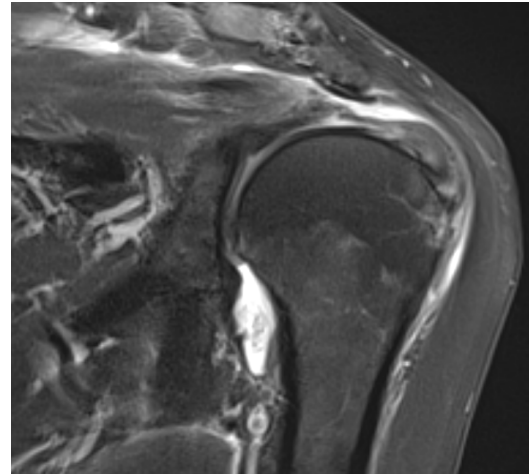




# Verletzungen der Rotatorenmanschette:

## Diagnostik:

2a. Bei positivem LAG-Sign → Arthro MRI der Schulter



2b. Bei negativem LAG-Sign und "nur" schmerzbedingter Einschränkung → klinische Nachkontrolle 2 Wochen posttraumatisch → bei Beschwerdepersistenz und klinischen RM Zeichen → Arthro MRI

# Take Home Message

- Jedes Trauma Bedarf eines gezielten klinischen Untersuches
- Posttraumatische Diagnostik mit Röntgen grosszügig stellen

## Behandlung in der Praxis:

- Schulterschmerzen posttraumatisch ohne wesentlichen Ausfälle und rascher Beschwerderegradienz
- AC-Gelenksluxation Rockwood I und II ohne Begleitverletzungen

## Behandlung durch Spital/Spezialisten empfohlen:

- Schulterluxationen
- AC-Gelenksluxationen ab Rockwood III
- Klinisch V.a.RM Läsionen mit positivem LAG-Sign oder fehlender Besserung im Verlauf
- Nachgewiesene grössere RM-Läsionen im MRI
- Unklare Diagnose

# Fragen?