

Fortbildungsnachmittag „Dermatologie in der Hausarztpraxis“ 6. Dezember 2018

Nagelerkrankungen

PD Dr. med. Severin Lächli
Oberarzt m.e.V. Dermatochirurgie USZ
Dermatologisches Zentrum Zürich AG

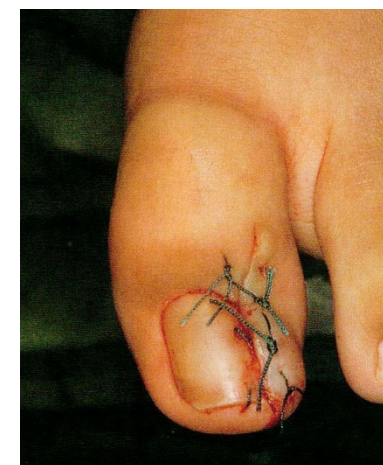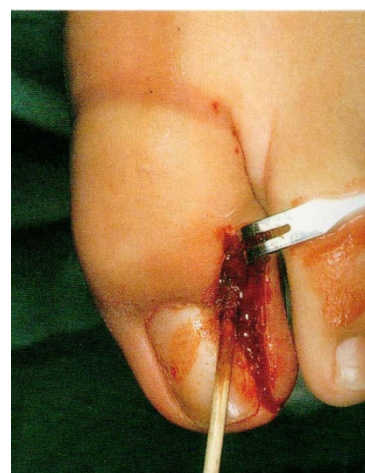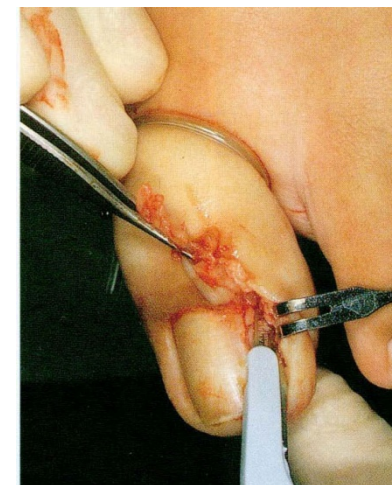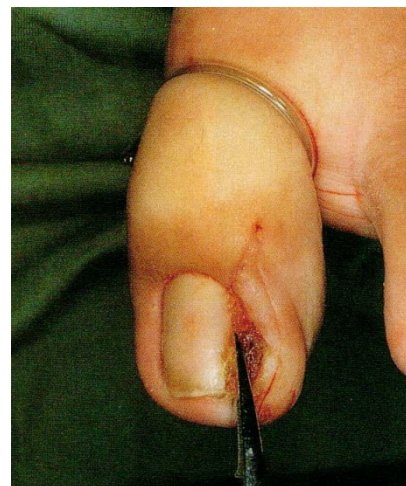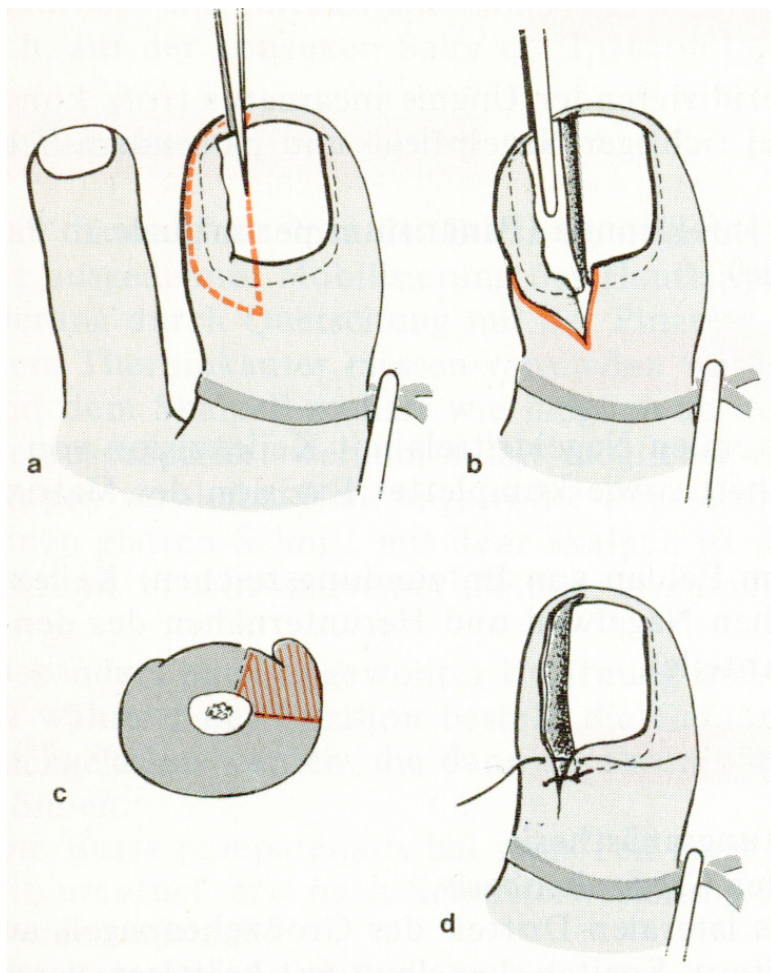


**UniversitätsSpital
Zürich**

dermatologisches
zentrum • zürich



Emmert-Nagelplastik Kocher-Keilexzision



Nachbehandlung nach Kocher-Keilexzision

Intensive Schmerztherapie (evt. Opioide)

Täglich Fussbäder

Tragen von Sandalen während 2 Wochen

evt. Krücken

Arbeitsunfähigkeit: 1-2 Wochen



Kocher-Keilexzision

undifferenziert

mutilierend

schmerzhaft

chirurgisch anspruchsvoll

komplikationsträchtig



Unguis incarnatus mit Granulationsgewebe

Posttraumatische bakterielle Infektion

Erreger: Staphylokokken > Streptokokken, Pseudomonas

Kein banaler Weichteilinfekt

Nagelplatte = Fremdkörper = „Sequester“

Therapie:

Freilegung der Nagelplatte ist nötig: Debridement

Intensive antibiotische und antiseptische Therapie, erreger- und resistenzgerecht: Bakteriologie!

Eingriffe an der Nagelplatte nur, wenn diese die Ursache des initialen Traumas war



Nagelschienung

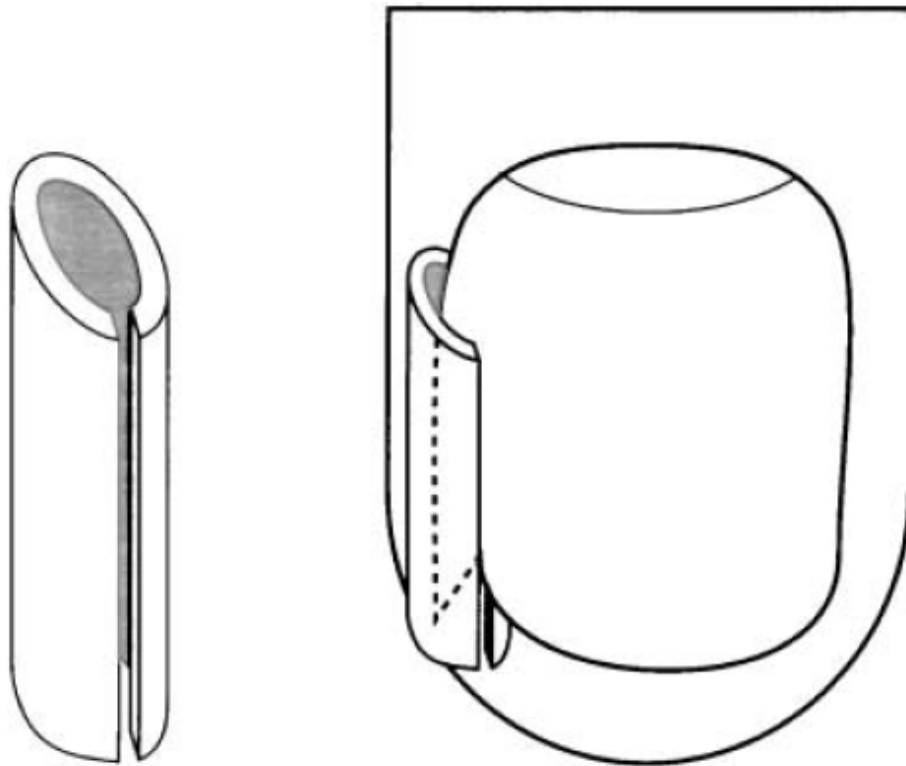


Figure 4 Gutter splint treatment

Arai, *Int J Dermatol* 2004

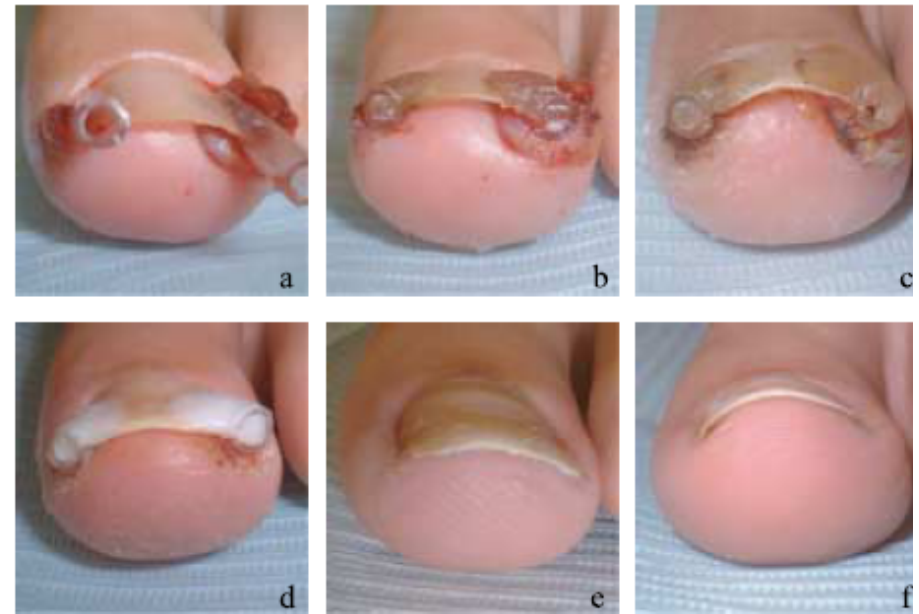


Figure 7 Gutter treatment procedure, Case 2, Female 13 yrs;
(a) plastic gutter tube insertion (b) acrylic fixation (c) plastic gutter tube insertion (d) formable acrylic application (e) polymerization and trimming completed (f) after 5 months



Phenolum liquefactum

„Karbolsäure“

unter 41°C kristallin

liquefactum

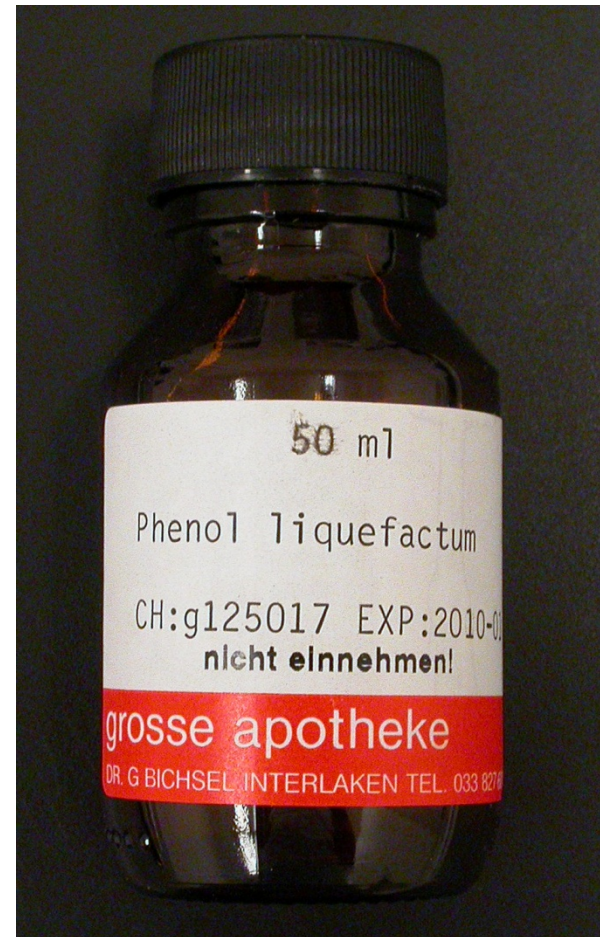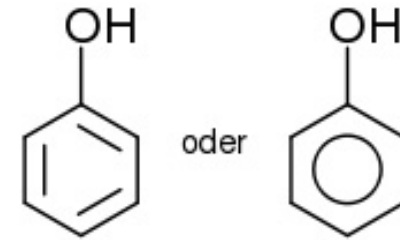
88% Phenol

12% Wasser

denaturiert Proteine

Desinfektionsmittel

Joseph Lister 1867 (Antisepsis)



Nachbehandlung nach Phenolisierung

Schmerztherapie (1-2 Tbl. Ponstan)

Verband am nächsten Tag entfernen

Nach der Dusche Wunde mit alkoholischer
Jod-Povidon Lösung beträufeln

Wundschnellverband, locker, nicht zirkulär

Turnschuhe ab dem 1. postoperativen Tag

Arbeitsunfähigkeit: keine

(Staphylokokken-Antibiotikum per os für eine Woche)



Phenol: postoperative Resultate

Rezidivraten 1.9 – 31.5%

Gute kosmetische Resultate

Mehrere Wochen entzündlicher Nagelwall

Seltene NW: vollständiger Nagelverlust

Main results

Avulsion with phenol versus surgical excision

Phenolisation combined with simple avulsion of a nail is more effective than the use of more invasive excisional surgical procedures to prevent symptomatic recurrence at six months or more (OR 0.44; 95% CI 0.24 to 0.80).

Rounding, Cochrane Library 2009



Quintessenz eingewachsener Zehennagel

Problem: Nagelplatte oder Weichteile?

Bei deformierter oder zu grosser Nagelplatte:

- Phenolisierung

Bei Gewebevermehrung:

- Debridement und Freilegung der Nagelplatte
- Suffiziente Infektbehandlung

Bei «Nagelecke»:

- Schienung mit Röhrchen oder Unterfütterung

Kocher-Exzision vermeiden



Nagelmykosen

Die 3 häufigsten Fehler in der Behandlung:

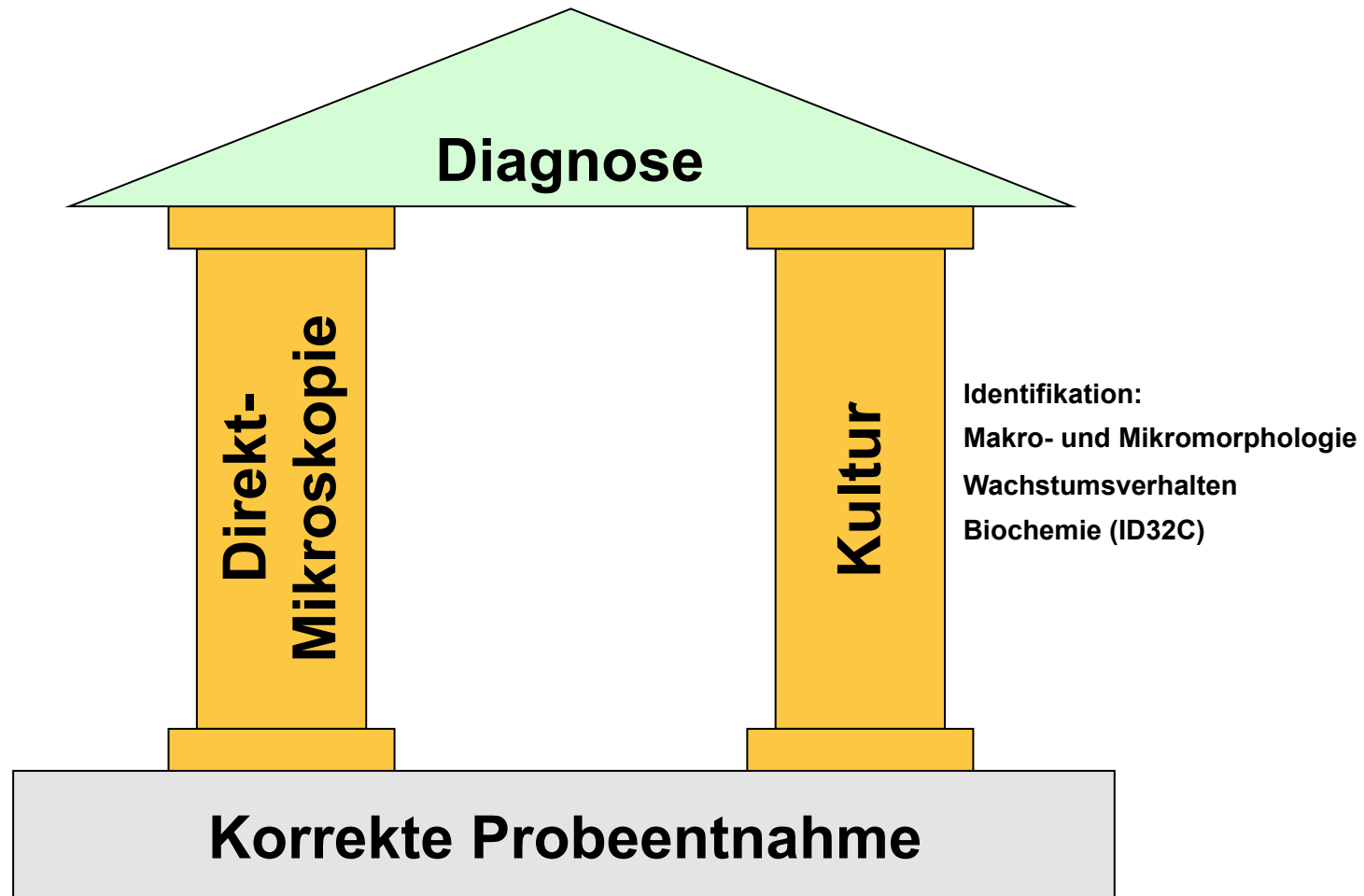
Keine Diagnostik

Zu oberflächliche Behandlung

Zu kurze Behandlung



Diagnostik Dermatomykosen



Probeentnahme

Vor der Probeentnahme Entnahmestelle mit **70% Alkohol** reinigen, ausgenommen Schleimhautläsionen.

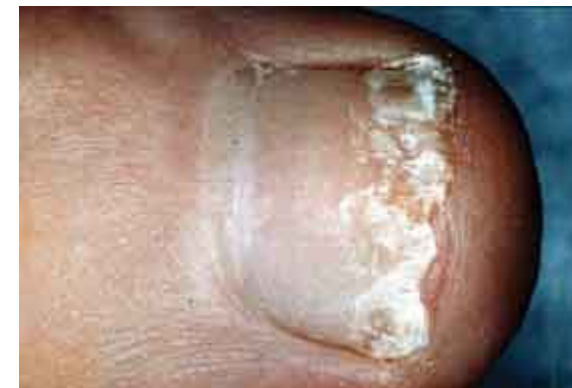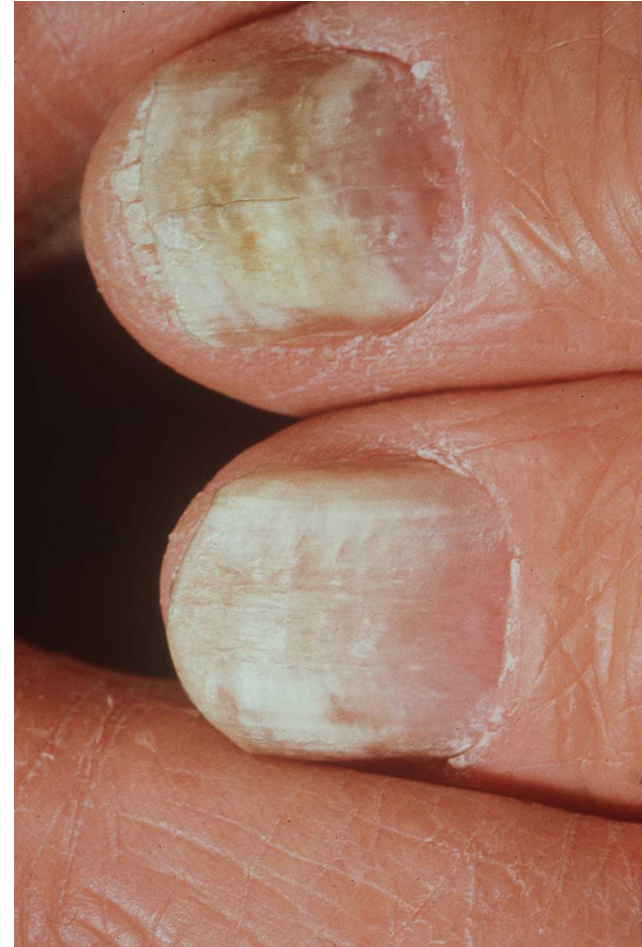Führt zu einer teilweisen Desinfektion und einer Reinigung der Läsion von Anflugkeimen und Sporen.

Damit weniger Kontamination durch Bakterien und Schimmelpilze



Probeentnahme

Mit Kürette Material distal subungual, soweit wie möglich nach hinten entnehmen, oder bei oberflächlicher, weisser Onychomykose Schuppen aus dem proximalen und lateralen Randbereich



Onychomykose: Therapie

Keine Therapie ohne Erregernachweis!

Systemische Therapie:

- perorale Antimykotika 3 - 6 Monate
- Terbinafin
 - 250mg/d für 3-6 Monate
 - Leberfunktionstests bei Risikopatienten
 - Überlegene Langzeit-Heilungsrate
- Itraconazol
 - 200mg/d oder Pulstherapie (2x200mg/d für 1 Woche/Monat), 3 Monate
 - Cave Interaktionen (Cytochrom P450)
- Fluconazol
 - In vivo weniger gute Resultate für Dermatophyten
 - 300mg/Woche für 6-9 Monate
- Persistenz in Nagelmaterial ca. 6 Monate



Onychomykose: Therapie

Topische Therapie:

- Nur bei distalem Befall von < 3 Nägeln
- Amorolfin Lack 1x/Woche für 12 Monate
- Ciclopirox Lack täglich für 6-12 Monate
- Heilungsraten 50-60%
- Kombinationstherapie: bessere Heilungsraten, kürzere perorale Therapie



Nagelkrankheiten - Take home messages

Keine Behandlung von Nagelpilz ohne vorhergehende Kultur

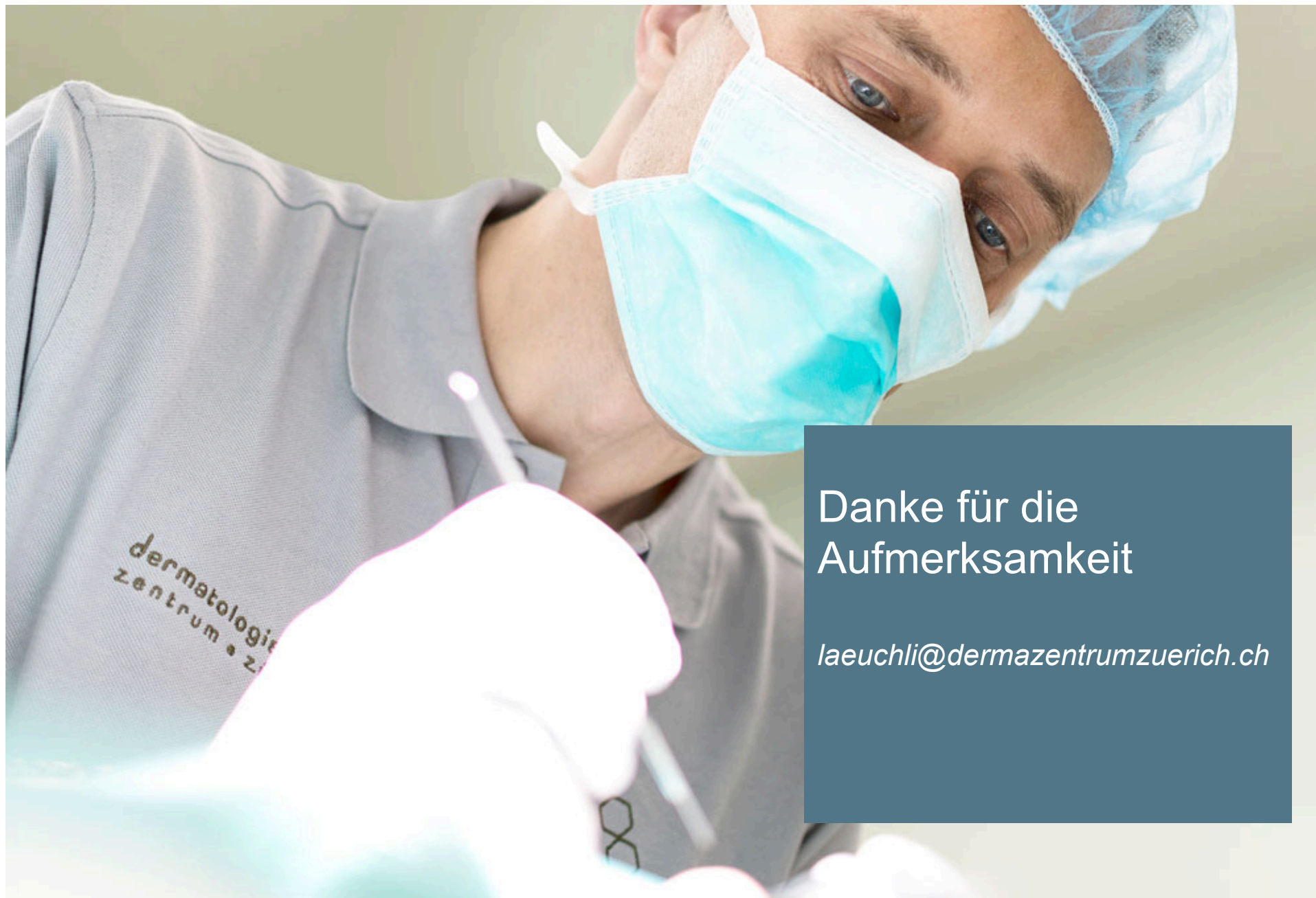Bei Befall von > 3 Nägeln systemische Therapie über 4-6 Monate, ggf. in Kombination mit Lokaltherapie

Neue Pigmentstreifen an Nägeln bei Personen >40 J. sollten nach Ausschluss Hämorrhagie/Pilz biopsiert werden

Die Kocher'sche Keilexzision hat eine hohe postoperative Morbidität und Rezidivrate und ist in der Behandlung eingewachsener Zehennägel obsolet!

Bei verformter Nagelplatte hilft eine Phenolisierung rasch und schmerzarm





Danke für die
Aufmerksamkeit

laeuchli@dermazentrumzuerich.ch

